MANIFESTATIONS OSTÉO-ARTICULAIRES DE LA DRÉPANOCYTOSE

Y. CATONNÉ*, M. MUKISI MUKASA**, J.L. ROUVILLAIN***, D. RIBEYRE***
* Hôpital Pitié-Salpétrière, 75013 Paris - ** CHU de Pointe a Pitre - *** CHU de Fort de France

La drépanocytose, hémoglobinopathie la plus fréquente au monde, survient essentiellement chez les sujets de race noire et dans les populations du pourtour Méditerranéen. Il s'agit d'une maladie génétique caractérisée par la présence d'hémoglobine S, transmise selon le mode mendélien autosomique codominant et résultant d'une mutation portant sur le sixième acide aminé de la chaîne béta de l'hémoglobine : une valine se substitue à un acide glutamique.

Le diagnostic de drépanocytose est affirmé par l'électrophorèse de l'hémoglobine qui permet de différentier les hémoglobines anormales : AS, SS, SC, S béta thalassémie. Différentes techniques (électrophorèse à Ph alcalin ou sur gélose, focalisation isoélectrique) permettent d'identifier et de doser les fractions d'hémoglobine anormale.

La drépanocytose ne devient symptomatique qu'à l'état homozygote (SS) ou hétérozygote composite (SC, S béta-thalassémie). Les individus porteurs du trait drépanocytaire (AS) sont en principe asymptomatiques, mais dans certaines conditions, des signes cliniques ont pu être observés chez certains patients AS.

L'évolution de la drépanocytose est caractérisée par l'existence de crises d'anémie hémolytique évoluant selon différents modes : le plus souvent crises de déglobulisation et crises vaso-occlusives douloureuses ; plus rarement crises de séquestration splénique et crises aplasiques, mettant en jeu le pronostic vital.

Les crises vaso-occlusives douloureuses sont possibles dans tous les territoires vasculaires. Fréquentes au cours de l'enfance, elles deviennent plus rares à l'age adulte. Les crises ostéo-articulaires sont les plus fréquentes et constituent très souvent le premier motif de consultation : elles sont le plus souvent aiguës et transitoires : douleurs osseuses ou articulaires, souvent nocturnes.

En dehors de ces manifestations ostéo-articulaires, la drépanocytose peut être à l'origine de complications diverses : hypertension artérielle pulmonaire, poumon embolique, infection pulmonaire, lithiase biliaire pigmentaire, accidents vasculaires cérébraux, rétinopathie ischémique, ulcères cutanés, insuffisance rénale, cardiomyopathie.

Les complications ostéoarticulaires de la drépanocytose sont multiples et peuvent se manifester sur le mode aigu (infarctus osseux, ostéomyélite aigue) ou chronique (ostéonécrose, ostéomyélite chronique). Elles ont un mécanisme commun, lié aux particularités physico-chimiques de l'hémoglobine S.

- I - PHYSIO-PATHOLOGIE DES MANIFESTATIONS OSTEO-ARTICULAIRES DE LA DRÉPANOCYTOSE

1- La falciformation

La principale caractéristique de l'hémoglobine S réside dans sa capacité à se polymériser dans certaines conditions, en particulier en cas d' hypoxie.

L'hémoglobine S polymérisée présente une affinité réduite pour l'oxygène. La succession dans le temps des cycles de polymérisation-dépolymérisation aboutit à la modification des caractéristiques physiques du globule rouge, lui conférant un aspect en faucille : c'est le phénomène de falciformation, caractéristique de la drépanocytose qui s'accompagne de modifications majeures de la membrane cellulaire du globule rouge.

La falciformation est au début réversible et disparaît lors de la réoxygénation des globules rouges. Après plusieurs cycles de polymérisation, les lésions membranaires conduisent de façon irréversible à la formation d'un globule rouge falciformé : le drépanocyte. Celui-ci, mécaniquement fragile est détruit par le système réticulo-endothélial, entraînant une anémie.

2- La vaso-occlusion

Elle est liée à la fois à la modification des hématies (falciformation) et aux interactions entre le drépanocyte, l'endothélium et les autres constituants plasmatiques.

L'hémoglobine S désoxygénée entraîne une polymérisation responsable d'une déformation du globule rouge et d'une diminution de sa déformabilité. La vitesse et l'intensité de la formation des polymères dépendent elles-mêmes de trois facteurs indépendants : le degré d'anoxie cellulaire, la concentration intracellulaire d'hémoglobine et la présence ou non d'hémoglobine fœtale. Par ailleurs, le temps de transit dans la microcirculation joue un rôle important dans la polymérisation : la vaso-occlusion survient lorsque le temps nécessaire au globule rouge pour traverser le capillaire est plus long que le temps nécessaire à désoxygèner l'hémoglobine S à des taux provoquant la polymérisation. Une augmentation de l'adhésion des drépanocytes à l'endothélium augmente le temps de transit des globules rouges et est un facteur de vaso-occlusion.

Les conséquences de la vaso-occlusion peuvent être diverses en fonction de leur localisation (Fig. 1): infarctus diaphysaire lié à une thrombose des artérioles terminales, hémarthrose en rapport avec des thromboses intra-vasculaires de la synoviale, nécrose épiphysaire. Par ailleurs les lésions infectieuses sont également directement liées à la vaso-occlusion : la greffe bacterienne sur un os hypovascularisé semble être la cause principale des ostéomyélites drépanocytaires.

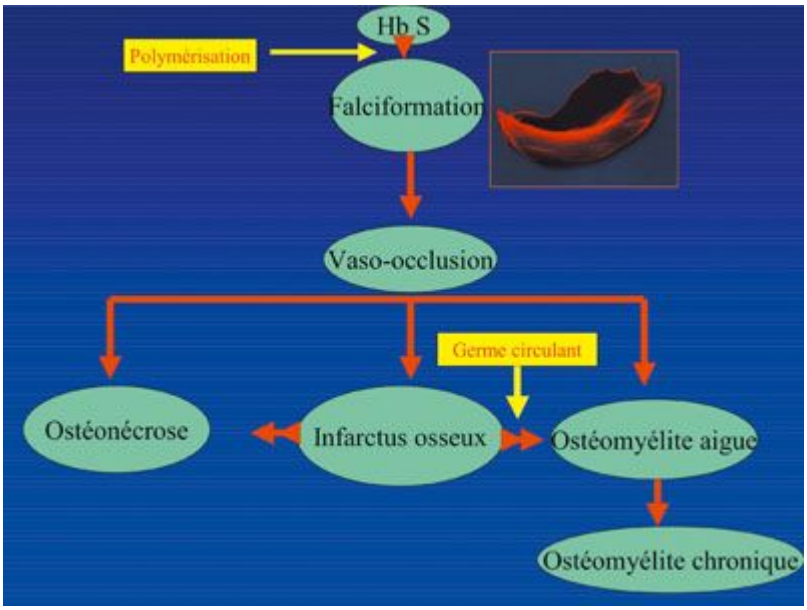

Figure 1 : Mécanisme des complications ostéo-articulaires de la drépanocytose

On peut finalement établir une graduation entre les différents stades de lésions secondaires à la vaso-occlusion : la crise vaso-occlusive, passagère, manifestation clinique plus que complication de la maladie drépanocytaire et sans traduction radiologique. L'infarctus osseux, manifestation aigue avec signes cliniques et radiologiques, mais encore réversible comme en témoigne la réhabitation de certaines lésions diaphysaires. Enfin l'ostéonécrose, correspondant à la mort cellulaire des différents composants osseux, dont l'évolution spontanée est irréversible.

3- L'hyperactivité médullaire et ostéogénique

La vaso-occlusion entraînant une ischémie, s'accompagne d'une l'hyper-activité médullaire érythroblastique traduisant un trouble de l'hématopoièse et d'une augmentation de l'activité d'ostéogénèse liée à un mécanisme de réparation du squelette.

L'hyperplasie médullaire érythroblastique traduit une importante augmentation de l'activité médullaire visant à compenser la destruction des hématies par hémolyse.

Chez l'enfant drépanocytaire, l'anémie hémolytique entraîne une insuffisance en volume de la moelle rouge hématopoiétique : il n'y a pas, contrairement à l'enfant normal, d'involution graisseuse dans les épiphyses et il existe une hématopoïèse exubérante. Ceci se traduit en IRM par un hyposignal en T1, lié à l'absence de graisse. L'étude par IRM de la répartition de la graisse au sein de la moelle osseuse de la ceinture pelvienne a montré une nette diminution du contenu en graisse de la moelle osseuse chez le drépanocytaire.

Par ailleurs, des phénomènes de reconstruction osseuse traduisent une ostéogénèse accrue : ceci explique certains aspects radiologiques d'ostéosclérose rencontrés sur l'os drépanocytaire et d'ossification endostale ou périostée.

4- L'infarctus osseux

L'infarctus des os longs et l'ostéomyélite ont au début un mécanisme commun lié à un défaut de vascularisation diaphysaire. Celle-ci est assurée par l'artère nourricière et les artères périostées. La moelle osseuse en raison de son pouvoir hématopoiétique a une importante capacité à utiliser l'oxygène et souffre de l'ischémie liée à la falciformation avec une acuité particulière. L'occlusion des artérioles diaphysaires entraîne un infarctus diaphysaire dont le mécanisme est double : défaut d'irrigation artériolaire et insuffisance du drainage veineux lié l'oedème

5- L'ostéonécroseépiphysaire

Elle relève du même mécanisme que l'infarctus osseux.

La vaso-occlusion, entrainant une thrombose distale des vaisseaux irrigant l'épiphyse représente la cause essentielle de l'ostéonécrose mais d'autres mécanismes interviennent, en particulier une thrombose des vaisseaux synoviaux peut entraîner une synovite ou une hemarthrose, elle-même à l'origine d'une hyperpression intra-articulaire, favorisant l'ostéonécrose.

Les sites de nécroses sont variables : en premier lieu tête fémorale, en second tête humérale, plus rarement condyles fémoraux. La fréquence de la localisation de la nécrose à la tête fémorale peut s'expliquer par le calibre réduit de ses vaisseaux et le manque de circulation collatérale de suppléance

6- Les infections ostéo-articulaires

La fréquence des infections osseuses chez le drépanocytaire s'explique d'une part par le terrain de cette affection et en particulier par l'hyposplénisme de ces patients ; d'autre part, l'hypovascularisation osseuse, en particulier lors des crises vaso-occlusives rend ce tissu particulièrement réceptif à l'infection. Les germes sont véhiculés par voie sanguine et sont souvent d'origine digestive (cholécystite ou gastro-entérite), ce qui explique la fréquence des salmonelles parmi les germes responsables.

La lésion d'infarctus initialement aseptique constitue donc une zone privilégiée pour l'implantation et le développement de germes : salmonelles, mais aussi staphylocoque doré et autres bactéries : enterobacter, klebsiella, escherichia coli, streptocoque, pneumocoque.

- II - L' INFARCTUS OSSEUX

Décrit par Graham en 1924, l'infarctus des os longs a été par la suite étudié par Bohrer, Kabakele et Mukisi Mukasa chez des patients Africains.

Kabakele a réalisé des mesures de pression intra-osseuse associées à des phlébographies et des ponctions osseuses ont montré qu'il existait une augmentation de la pression intra-médullaire pendant la crise drépanocytaire.

Les mauvaises conditions sanitaires semblent prédisposer aux complications infectieuses aiguës qui sont plus fréquentes en Afrique que dans les pays d'immigration Africaine : Etats Unis, Région Caraibe. Ebong en retrouve 78 cas chez 207 drépanocytaires hospitalisés au Nigeria pendant une période de 5 ans soit 37%, alors qu'en Martinique elles ne représentent que 6% des causes d'hospitalisation chez le drépanocytaire.

L' infarctus aigu serait 50 fois plus fréquent que l'ostéomyélite aux USA. La fréquence relative ostéomyélite-infarctus varie donc beaucoup en fonction du lieu d'origine et des conditions sanitaires.

L'infarctus des os longs touche le plus souvent l'enfant de moins de 10 ans, mais il peut survenir à tout âge.

Les os atteints le plus souvent sont le fémur, le tibia, l'humérus et le péroné. Les sites les plus fréquents d'infarctus sont le fémur distal et le tibia proximal.

La zone métaphysaire adjacente au cartilage de conjugaison est souvent relativement épargnée dans la drépanocytose.

Le syndrome main-pied est une forme particulière d'infarctus osseux survenant avec une fréquence particulière chez les Africains à hémoglobine SS, avant deux ans. Il associe une fièvre à une douleur et un gonflement des deux mains et parfois

des deux pieds. Il est spontanément régressif en 1 à 3 semaines. Les radiographies, normales au début montrent parfois, après 15 jours un aspect d'infarcissement médullaire associant destruction osseuse et réparation périostée.

Radiologiquement, les images initialement rencontrées sont de différents types : Lyse avec parfois image de géodes multiples, réaction périostée pouvant réaliser un fourreau périosté, sclérose résultant de l'ossification médullaire
(Fig. 2). L'évolution peut se faire vers la séquestration d'une partie de la diaphyse. Ce phénomène semble pouvoir survenir même en l'absence d'infection.

Figure 2 : Exemple d'infarctus aigu du péroné sans atteinte infectieuse chez une enfant congolaise

L'évolution de l'atteinte diaphysaire se fait vers la reconstruction totale ou partielle.

- III - LES OSTEONECROSES EPIPHYSAIRES

Les nécroses épiphysaires sont fréquentes au cours de la drépanocytose sous la forme homozygote ou d'une hétérozygotie composite.

Hernigou et coll. ont montré que la prévalence de la nécrose de la tête fémorale était de 40% dans ces formes et que chez 78% des sujets la nécrose avait

commencé pendant l'enfance.

Ces études montrent donc que cette atteinte est beaucoup plus fréquente qu'il n'était habituel de l'écrire puisque les publications antérieures font état d'une fréquence de 10 à 20%. Si cette fréquence de 40% est appliquée à l'ensemble des patients présentant un syndrome drépanocytaire majeur dont le nombre peut être évalué, on peut approximativement calculer le nombre de nécroses : ainsi, au Zaire, avec une incidence de 1,6% de SS, plus de 150 000 habitants présenteraient une nécrose de la tête fémorale.

Par ailleurs, la nécrose de la tête fémorale est au moins aussi fréquente chez l'enfant de race noire que la maladie de Legg Perthes Calvé chez l'enfant caucasien.

Pour Hernigou et coll., les facteurs déterminants dans la survenue d'une nécrose sont :

- Le type d'hémoglobinose : SS (32%), SC (20%) ou S beta thal (66%)

- L'existence d'une rétinite ischémique diagnostiquée par angiographie rétinienne.

- La présence d'une ostéonécrose chez les membres homozygotes de la même famille. Il semble donc exister une prédisposition génétique à la nécrose.

A- OSTEONECROSE DE LA TETE FEMORALE

1- Nécroses de l'enfant

L'âge moyen de survenue chez l'enfant est de 12 ans. Le début est donc beaucoup plus tardif dans l'ostéonécrose drépanocytaire que dans l'ostéochondrite de Legg Perthes Calvé (LPC).

La nécrose drépanocytaire de l'enfant présente de nombreux caractères communs avec la maladie de LPC. Celle-ci est exceptionnelle chez l'enfant noir présentant une hémoglobine normale.

Comme la maladie de LPC, la nécrose drépanocytaire évolue en 3 stades : la phase évolutive, la phase de remodelage et la phase des séquelles.

La phase évolutive comporte elle même différents stades radiologiques en fonction de l'aspect de l'épiphyse (Fig. 3) :

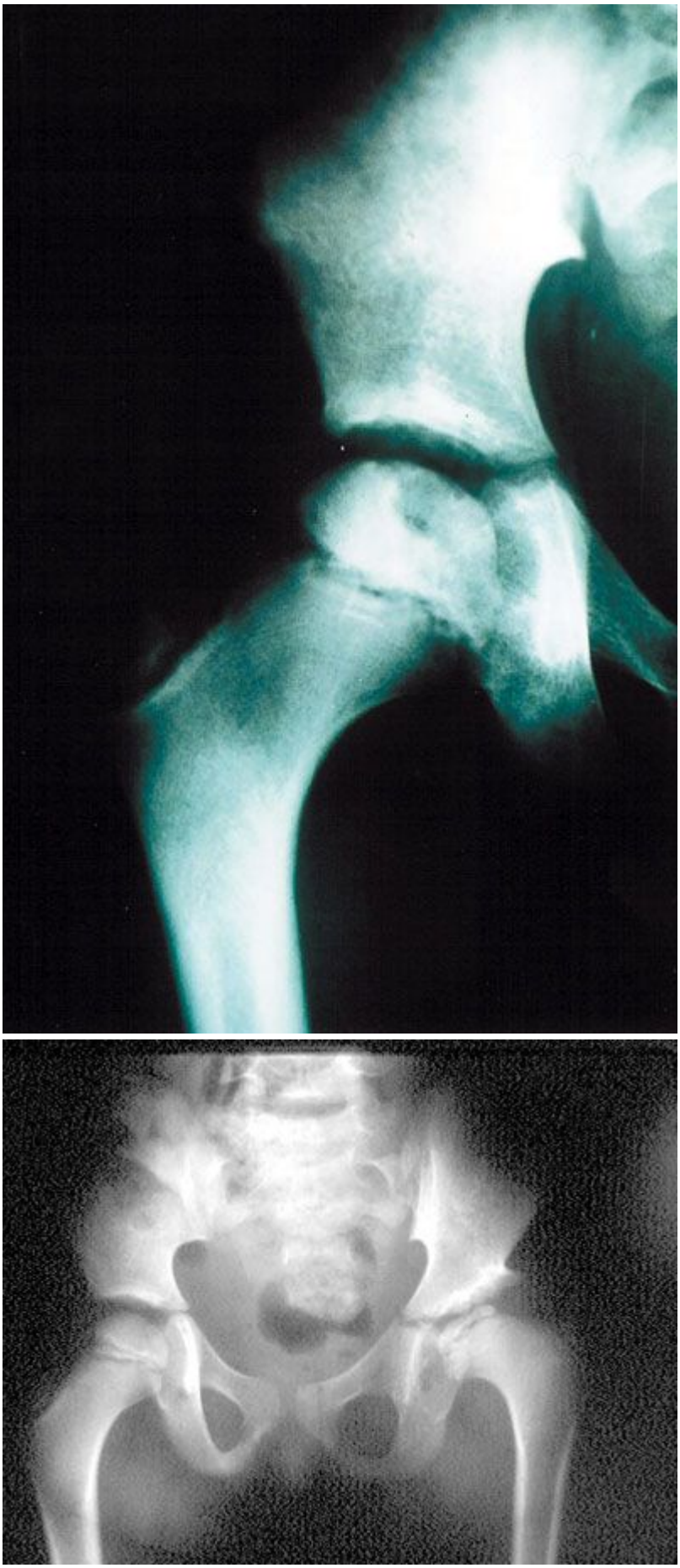

Figure 3 : Ostéonécroses de l'enfant : phase évolutive. - 3a : Condensation et géode - 3b : Fragmentation

- Un stade muet radiologiquement où la radiographie standard ne montre aucune anomalie. La scintigraphie et l'IRM permettent de faire le diagnostic.

- Un stade de condensation de l'ensemble ou d'une partie du noyau épiphysaire.

La condensation s'accompagne souvent d'une géode supéro-externe.

La grande majorité des cas (90%) figure dans les groupes III et IV de Catterall (tête séquestrée en totalité ou presque) ou dans les stades B et C de Herring (lésion de la colonne latérale dans 75% des cas).

- Un stade de fragmentation, inconstant, marqué par des remaniements du noyau épiphysaire : aplatissement, fragmentation.

- Un stade de reconstruction au cours duquel on observe une « réossification » du noyau épiphysaire. Cette phase de reconstruction est plus brève que dans la maladie de LPC.

La phase de remodelage est caractérisée par l'adaptation entre la tête fémorale et le cotyle entre la fin de la phase de reconstruction et la fin de la croissance. Elle peut être marquée par des modifications morphologiques de la tête, du col fémoral ou du cotyle (Fig. 4). Cette phase de remodelage est également beaucoup plus courte que dans la maladie de LPC en raison de la proximité de la fin de croissance chez les enfants présentant une nécrose drépanocytaire.

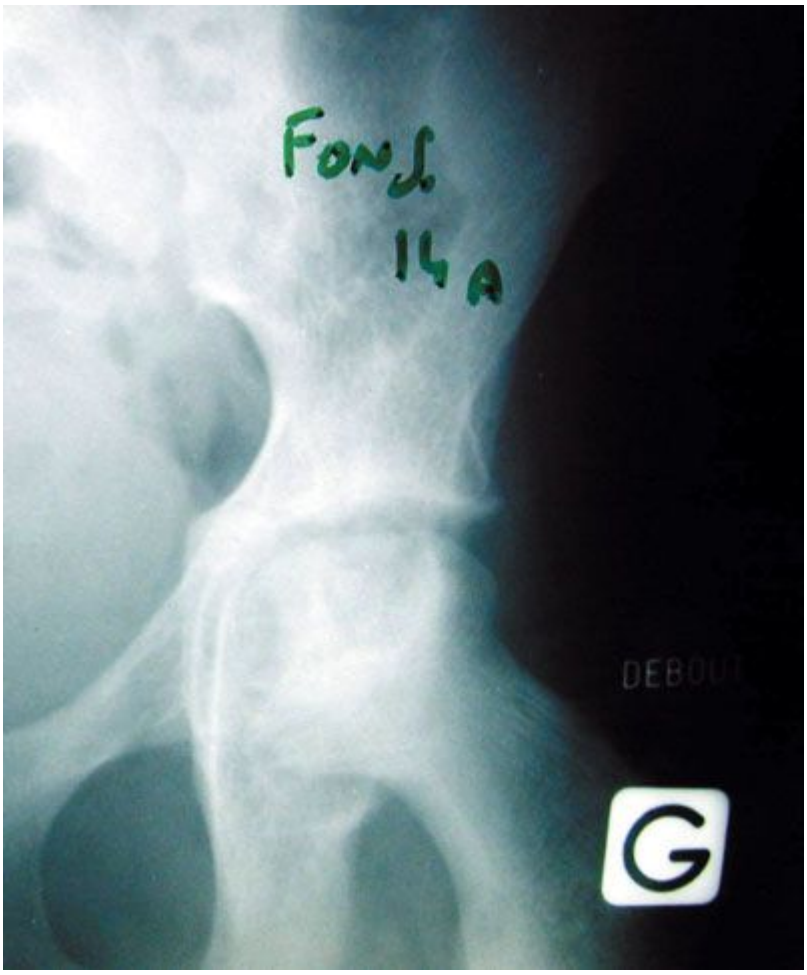

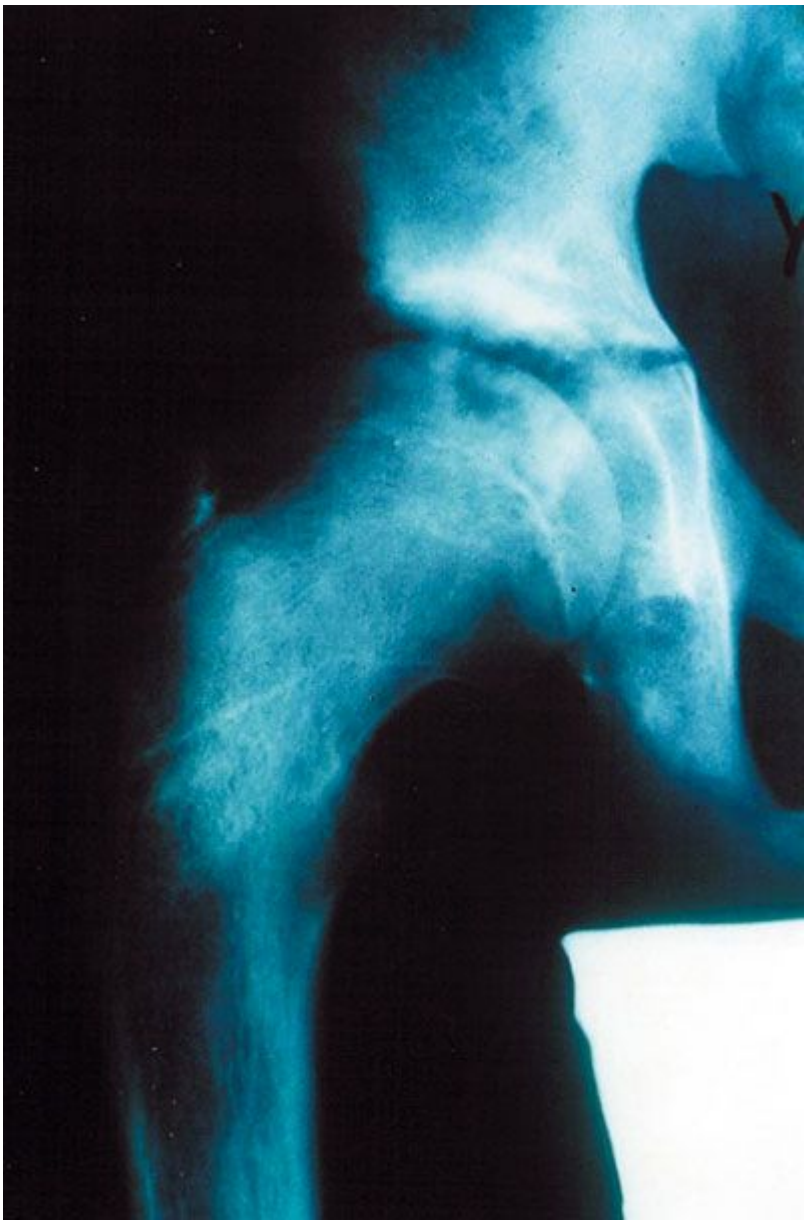

Figure 4 : Ostéonécroses de l'enfant - 4a : phase de remodelage. Coxa plana régulière - 4b : Coxa magna ovoide -

4c : Coxa plana irrégulière

- Les modifications morphologiques de la tête surviennent dans les 2/3 des cas le plus souvent sous forme d'une coxa plana : celle-ci peut être aplatie et régulière, ovoide régulière ou aplatie et irrégulière.

- Les modifications de l'inclinaison et de la taille du col fémoral sont également fréquentes : le col peut être jugé court ou long. L'angle d'inclinaison est normal dans les 2/3 des cas. Il existe souvent une coxa vara ou une coxa valga.

- Les modifications du cotyle sont plus rarement observées : ils consistent en une dysplasie secondaire avec diminution de l'angle VCE.

- La congruence de la hanche dépend des rapports entre tête fémorale et cotyle et est jugée en fonction de la distance tête arrière-fond, du parallélisme des surfaces articulaires et de l'état du cintre cervico-obturateur : cette congruence est conservée dans plus de la moitié des cas.

La phase séquellaire se prolonge à l'age adulte.

Une arthrose secondaire apparaît dans la majorité des cas mais peut être longtemps bien tolérée. Dans la série de Catonné portant sur 58 hanches, on notait dans 40% des cas avec un recul moyen de 13 ans et un age moyen de 24 ans au dernier recul, une altération de l'interligne articulaire, l'arthrose étant de degré variable : stade I sans altération de l'interligne (22/58), stade II avec diminution inférieure à la moitié dans 6/58, stade III dans 1/3 des cas.

La présence d'anomalies morphologiques n'est pas toujours liée à l'apparition d'une détérioration clinique. Le pronostic est cependant nettement plus défavorable que dans la maladie de LPC : 15 hanches ont nécessité une arthroplastie (totale dans 12 cas) et 3 autres seraient actuellement justiciable d'une prothèse totale.

Aucune hanche ayant présenté une nécrose pendant l'enfance ne peut être jugée comme strictement normale sur la radiographie au dernier recul, même dans les cas ou elle l'est cliniquement.

Les hanches présentant une ostéochondrite disséquante, caractérisées par la présence d'un séquestre osseux ont un pronostic particulièrement mauvais.

Les 4 cas retrouvés dans notre série ont tous abouti à une coxarthrose invalidante conduisant à une arthroplastie précoce (Fig. 5).

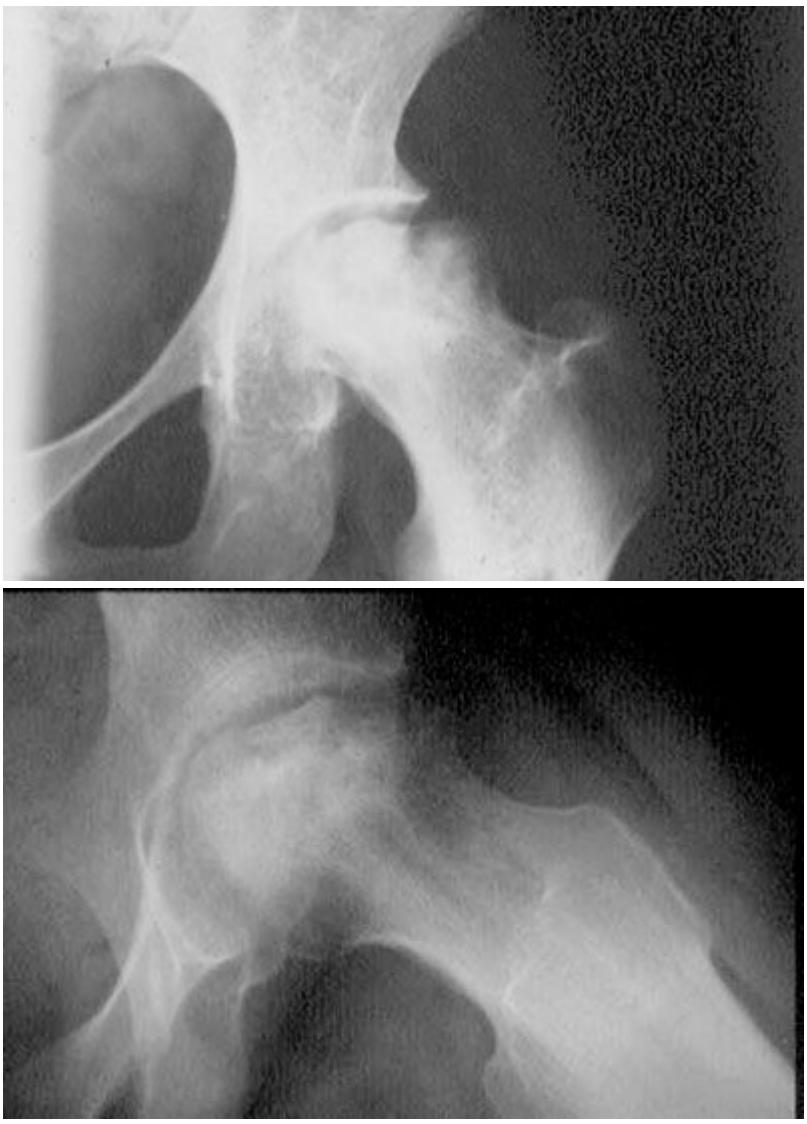

Figure 5 : Forme d'ostéochondrite disséquante

5a : Aspect à l'age de 15 ans

5b : Aspect à l'age de 22 ans : indication d'une prothèse totale de hanche

Au total les facteurs prédictifs d'une évolution défavorable à long terme sont : la présence d'une coxa plana aplatie ou irrégulière, l'existence d'une incongruence ou d'un stade C de Herring. Si la tête reste congruente et relativement spherique ou ovoide régulière, l'évolution peut être favorable (Fig. 6).

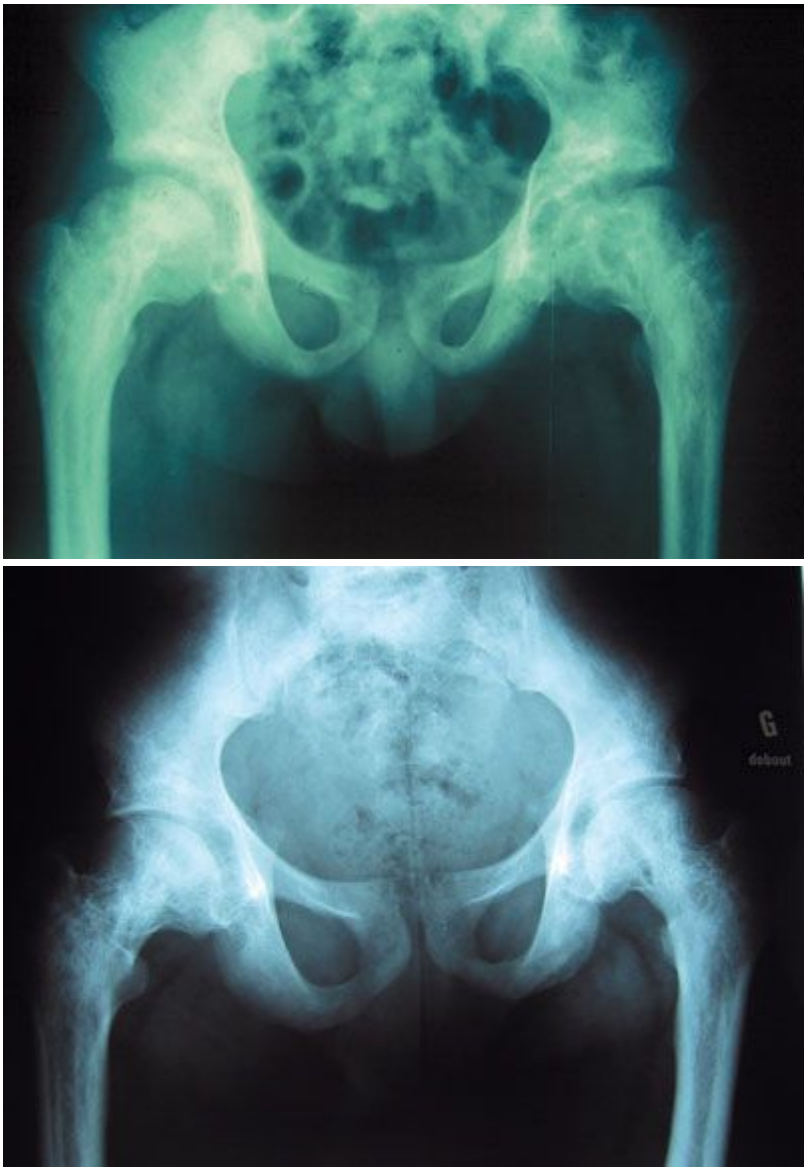

debout

Figure 6 : Exemple de nécroses multicentriques chez un drépanocytaire SS - 6a : Nécrose bilatérale de hanche ayant commencé à l'age de 9 ans. Aspect à l'age de 16 ans - 6b : Evolution favorable : aspect à l'age de 25 ans. La gène fonctionnelle est peu importante. - 6c : Nécrose tibiale et fémorale - 6d : Nécrose de l'extrémité supérieure de l'humerus bien tolérée.

Si l'on compare l' ostéonécrose drépanocytaire de la tête fémorale (OND) et la maladie de Legg-Perthes-Calvé (OLPC) on s'aperçoit que la prévalence de ces 2 affections est voisine : 1/ 2000 naissances dans la race blanche pour l'OLPC, 1/1500 naissances pour l'OND dans la race noire (chiffre retrouvé en Martinique où l'on retrouve chaque année en moyenne 4 nouveaux cas pour 6000 naissances).

Les différences entre ces deux affections sont cependant importantes :

Dans l'OLPC, la prédominance est masculine, l'age moyen de survenue de 5 ans, la bilatéralité rare (environ 10%). Dans l'OND, la prédominance est féminine, l'âge moyen 12 ans, la bilatéralité fréquente.

L'évolution est beaucoup plus souvent grave dans l'OND : on peut la rapprocher de celle des formes tardives de maladie de LPC.

A la phase de début, le traitement consiste en une mise en décharge, de préférence par mise en traction du membre inférieur.

Au stade de remodelage, les indications thérapeutiques sont similaires à celles de la maladie de LPC. La chirurgie est indiquée en cas de mauvaise couverture céphalique ou d'incongruence entre tête fémorale et cotyle. Une ostéotomie fémorale de varisation, une ostéotomie pelvienne, ou l'association des deux peuvent-être indiquées selon le siège de l'anomalie morphologique : insuffisance

cotyloidienne, coxa valga.

2- Nécroses de l'adulte

La nécrose de la tête fémorale est une complication fréquente de la drépanocytose SS ou SC à l'âge adulte.

Très souvent les nécroses drépanocytaires sont vues pour la première fois à un stade déjà évolué : Il s'agit le plus souvent de nécroses massives évoluant rapidement vers un affaissement du segment supéro-externe de la tête puis la disparition de l'interligne articulaire (Fig. 7).

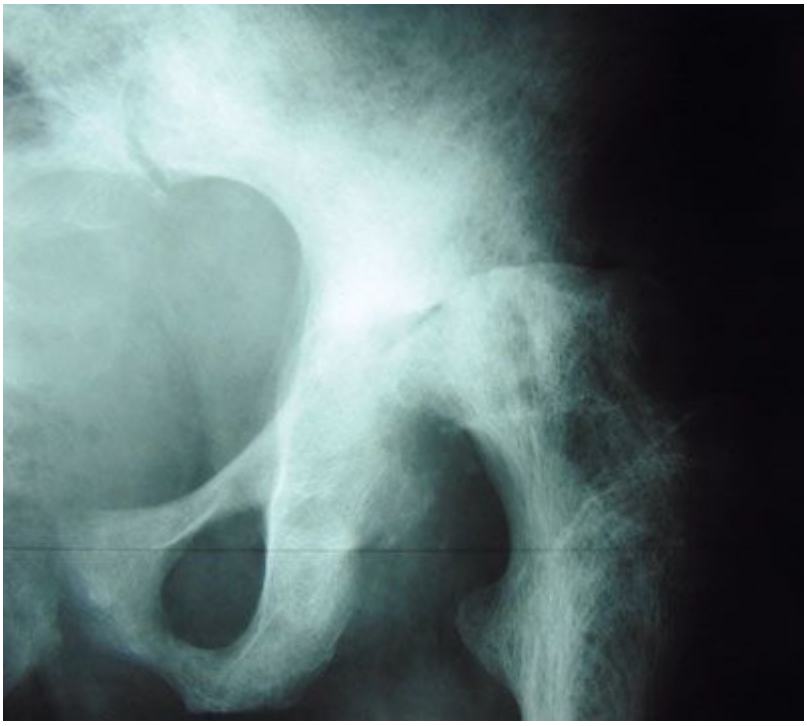

Figure 7 : Exemples de nécroses de la tête fémorale de l'adulte. - 7a : Nécrose évoluée chez une femme de 19 ans. -
7b : Nécrose bilatérale ayant commencé à l'age de 16 ans. Evolution ankylosante. -
7c : Nécrose puis dans un second temps ostéo-arthrite de hanche. Evolution vers la luxation.

Le stade I de Ficat (radio normale, diagnostic par scintigraphie ou IRM) est souvent retrouvé sur la hanche contro-latérale d'un patient traité pour nécrose de hanche. Si l'on pratique une IRM systématique elle présenterait des lésions structurales sans déformation de la tête, dans près de la moitié des cas.

Le stade II est marqué par la présence d'anomalies radiologiques (condensation ou géode) sans perte de sphéricité de la tête.

Le stade III se caractérise par la perte de la sphéricité de la tête fémorale.

L'évolution des hanches présentant un effondrement supéro-externe est en règle rapidement défavorable et se fait vers le stade IV avec l'apparition d'un pincement articulaire. Une intervention chirurgicale est alors le plus souvent nécessaire, et il s'agit le plus souvent d'une prothèse totale de hanche.

L'évolution naturelle des nécroses drépanocytaires de l'adulte a donné lieu à peu de travaux.

Hernigou a étudié l'évolution naturelle de 45 nécroses au stade 1 ou 2 de Ficat : l'ensemble des cas (100%) a évolué à 5 ans de recul vers le stade III : 15 dans la première année, 30 avant deux ans, 39 avant 3 ans.

L'évolution des formes cliniquement asymptomatiques
de stade I est imprévisible. Dans notre pratique, elles peuvent rester longtemps non déformées et indolores et ne justifient pas de traitement chirurgical en l'absence de douleurs.

Le forage simple peut être indiqué au stade I douloureux ou II.

Il a un bon effet antalgique pour certains auteurs : Mukisi Mukasa sur une série de 13 forages pratiqués en majorité sur des stades II (9 sur 13) retrouve une stabilisation des lésions qui n'évoluent pas vers le stade III dans 93%
des cas.

Le forage peut être associé la ponction-réinjection de moelle, proposée par Hernigou. Celle-ci est prélevée sur les crêtes iliaques par ponction-aspiration puis réinjectée dans la tête fémorale par voie pertrochanterienne. Cette technique associe donc les avantages du forage à ceux de la greffe médullaire : elle se propose d'améliorer la réhabitation de l'ostéonécrose par transplantation de précurseurs de l'ostéogénèse contenus dans la moelle osseuse rouge.

Dans les nécroses drépanocytaires de hanche de stade I et II cette technique a donné de bons résultats aux auteurs.

L'ostéotomie intertrochantérienne pourrait être indiqué au stade II dans le but de soustraire la zone de nécrose à la zone d'appui du cotyle : elle est en fait peu utilisée chez l'adulte drépanocytaire et ses résultats sont décevants.

En cas d'effondrement important de la tête et au stade IV, une prothèse totale de hanche est indiquée, si la gène fonctionnelle le justifie.

Les prothèses totales de hanche ont souvent des résultats immédiats spectaculaires chez des patients présentant un score fonctionnel très bas avec gêne majeure : cependant leur taux de complications est élevé dans les nécroses drépanocytaires. Les résultats publiés font état d'un taux élevé de reprises pour complications septiques ou mécaniques (fracture per ou post-opératoire, descellement fémoral ou cotyloidien). Certains auteurs insistent sur le fait que le taux de descellement serait plus important pour les cotyles cimentés que pour les non-cimentés.

Cependant les différents auteurs notent l'amélioration moyenne très importante des scores fonctionnels en post-opératoire, le score pré-opératoire étant souvent très bas au départ. Ils recommandent tous malgré tout cette intervention dans les cas où la gêne fonctionnelle est majeure.

Les causes de la survenue des complications sont liées au terrain et à l'état du tissu osseux : la fréquence des infections au cours de la maladie drépanocytaire (ulcères de jambe, infection osseuse ou autre) explique la possibilité d'une greffe bactérienne secondaire. Par ailleurs les prélèvements systématiques au cours de la prothèse montrent parfois des germes sur l'os lui même, alors qu'il s'agit d'une première intervention.

La sclérose des médullaires, l'épaisseur importante des corticales, la présence d'os nécrosé au niveau du cotyle comme à celui du fémur peuvent expliquer la fréquence des descellements et des fractures. Il faut par ailleurs rappeler que ces prothèses concernent une population très jeune (age moyen entre 27 et 37 ans) et on sait que le taux de reprise des prothèses est plus élevé dans ce type de population.

Nous pensons que l'amélioration du traitement de la drépanocytose, la meilleure prise en charge des crises post-opératoires, l'antibiothérapie adaptée, l'amélioration de la qualité des prothèses et l'utilisation de couples sans polyéthylène réduisant l'usure des implants doit permettre une grande amélioration des résultats de la prothèse totale de hanche dans les années à venir.

3- Nécroses itératives

La possibilité d'une nécrose itérative est une particularité des ostéonécroses drépanocytaires.

Il s'agit rarement de nécroses de l'enfance présentant une nouvelle nécrose à l'age adulte, beaucoup plus fréquemment de nécroses ayant commencé à l'age adulte. Les examens histologiques montrant des stades différents sur une même coupe au niveau du spongieux épiphysaire témoignent du caractère itératif de ces nécroses.

B- OSTEONECROSE DE LA TETE HUMERALE

Elle survient très souvent pendant l'enfance. Hernigou estime sa prévalence à 46% chez le sujet homozygote.

Les anomalies radiologiques le plus souvent rencontrées sont la non-sphéricité de la tête, la caput magna ou une simple condensation anormale sur une tête de forme normale. L'atteinte de la glène est beaucoup plus rare. Ces lésions morphologiques de la tête sont liées comme pour la hanche à une altération du cartilage de croissance de l'extrémité supérieure de l'humérus.

Ces ostéonécroses sont souvent bien tolérées : les douleurs sont inconstantes et peuvent n'apparaître qu'avec la survenue d'une arthrose.

Le traitement chirurgical est rarement indiqué dans les nécroses de la tête humérale. Il n'y a pas de publication sur les résultats des prothèses totales dans cette étiologie. Notre attitude actuelle est de pratiquer dans les formes évoluées une prothèse de l'extrémité supérieure de l'humérus, le risque de descellement nous semblant majeur au niveau de la glène qui par ailleurs présente rarement des lésions nécrotiques.

C- AUTRES LOCALISATIONS

L'atteinte des genoux, souvent bilatérale, prédomine au niveau des condyles fémoraux (Fig. 8). Sa fréquence serait évaluée à 10 à 15%. Une atteinte du cartilage de croissance peut entraîner une déviation axiale qui peut nécessiter une ostéotomie de réaxation.

Figure 8 : Nécrose du condyle chez un enfant de 12 ans ayant évolué vers une fusion de la partie externe du cartilage de croissance avec important genu valgum.

Indication d'ostéotomie fémorale de varisation.

Le recours a un traitement chirurgical est rarement nécessaire, mais celui-ci reste indiqué en cas d'arthrose secondaire évoluée.

L'atteinte de la cheville est plus rare et touche le plus souvent l'épiphyse tibiale inférieure, parfois responsable d'une épiphysiodèse partielle.

La localisation à l'astragale ou au calcanéum se retrouve encore plus rarement.

L'atteinte du rachis est fréquente, et il s'agit plus souvent d'un signe radiologique que d'une véritable complication. Les lésions nécrotiques intéressent à la fois le plateau supérieur et inférieur de la vertèbre donnant un aspect caractéristique de vertèbre en H ou en marche d'escalier. Elles sont surtout retrouvées à l'étage dorsal et lombaire.

- IV - LES COMPLICATIONS INTRA-ARTICULAIRES ASEPTIQUES

La drépanocytose peut avoir des manifestations intra articulaires diverses : hémarthrose, arthrite aseptique aigue ou chronique, arthrite septique.

1- Hémarthroses

Des phénomènes de thrombose intra-vasculaire de la synoviale peuvent être à l'origine d'hémarthrose, surtout au niveau du genou. Le liquide articulaire contient alors des hématies falciformes. L'étude en microscopie électronique de la synoviale a confirmé la présence de vaisseaux occlus par des hématies falciformes.

2- Arthrites aseptiques.

Une arthrite aigue peut survenir au cours d'une crise vaso-occlusive : le liquide synovial est rarement inflammatoire. La biopsie synoviale peut montrer une oblitération des vaisseaux. L'évolution de ces arthrites est favorable en 10 à 15 jours.

Une hyperuricémie liée à une hyperproduction et à une mauvaise élimination de l'acide urique peut être responsable d'arthrite goutteuse. Le diagnostic repose sur l'examen du liquide articulaire montrant la présence de microcristaux d'urate, ou la biopsie synoviale.

Les arthites chroniques ont également été décrites : elles ont volontiers une évolution destructrice et doivent faire rechercher une étiologie dysimmunitaire.

Par ailleurs, la drépanocytose aggrave l'évolution d'une maladie auto-immune, lorsqu'elle lui est associée. Cette association pose des problèmes thérapeutiques car la corticothérapie peut être responsable de crises vaso-occlusives et semble mois efficace sur les manifestations rhumatismales inflammatoires.

- V - LES INFECTIONS OSTEO- ARTICULAIRES

A- OSTÉOMYÉLITE AIGUE

L'ostéomyélite apparaît comme secondaire à l'infarctus osseux :

Le diagnostic bactériologique de l'ostéomyélite repose sur l'hémoculture et la ponction drainage, s'il existe un abcès sous périosté.

L'évolution de l'atteinte diaphysaire se fait vers la reconstruction totale ou partielle. La reconstruction « ad integrum » est fréquente : Mukisi Mukasa en décrit 27 cas sur 35 atteintes diaphysaires (Fig. 9).

Figure 9 : Ostéomyélite aigue de l'humerus chez une fillette SS originaire du Congo.
- 9a : Aspect à l'age de 2 ans. -
9b : Aspect après traitement par antibiothérapie : complète reconstruction

Les complications de l'ostéomyélite consistent en la survenue de fractures pathologiques, ou en l'apparition d'une ostéite chronique pouvant fistuliser.

Le traitement médical de la phase aigue associe une immobilisation et une antibiothérapie. Le traitement chirurgical est plus rarement indiqué : drainage d'un abcès ou séquestrectomie (Fig. 10).

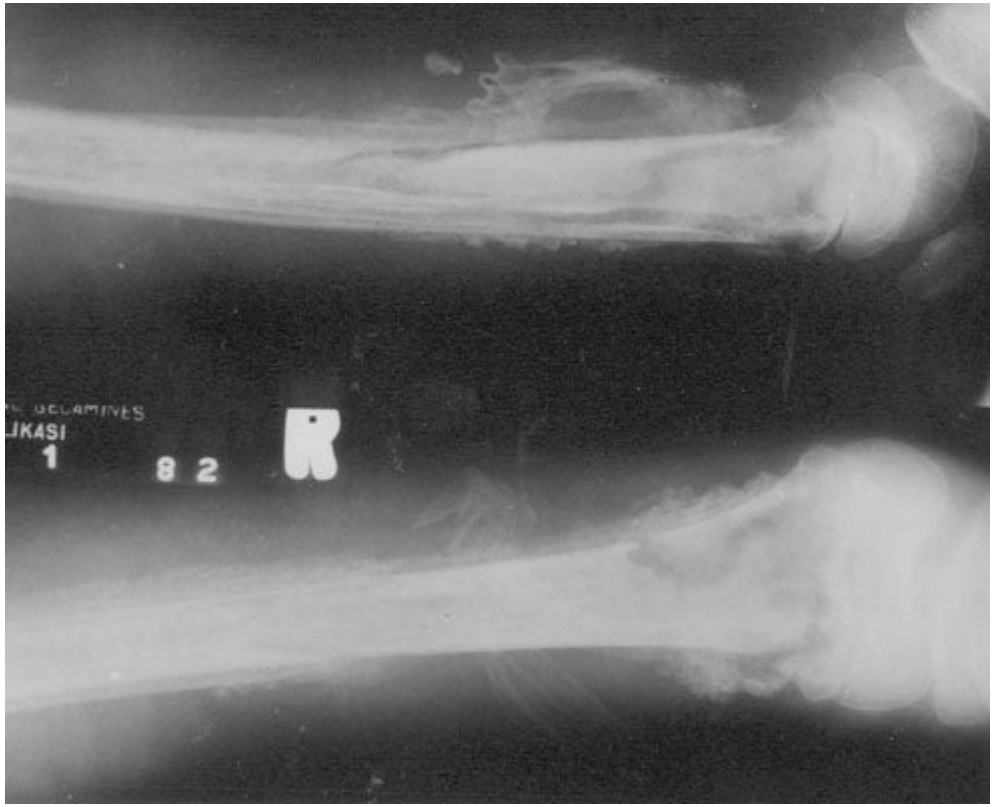
UCLAMINES
LIKASI
1
8 2
R

Figure 10 : Ostéomyélite aigue du fémur chez une fille SS de 14 ans originaire du Congo.
10a : Evolution vers la séquestration : traitement par antibiothérapie et séquestrectomie.

10b : Aspect 8 ans après: belle reconstruction osseuse.

Les résultats du traitement sont souvent bons et contrastent avec l'étendue des lésions initiales.

Epps, étudiant 15 patients drépanocytaires retrouve 5 ostéomyélites à Salmonelle chez 6 patients originaires d'Afrique alors que le staphylocoque doré est le germe le plus souvent retrouvé chez les patients originaires des Etats Unis.

Pour cet auteur, le traitement a consisté en une « décompression » chirurgicale avec évacuation des abcès associée à une antibiothérapie prolongée. Les complications ont consisté en 4 ostéomyélites chroniques et une fracture pathologique.

Il est souvent très difficile de différencier au début un infarctus osseux d'une ostéomyélite.

Dans les deux cas, une douleur osseuse est associée à une fièvre, et l'interprétation de la VS et la CRP peut être difficile. Les radios standard ne permettent pas de faire la différence. Le fait de donner systématiquement un traitement complet par

antibiotiques peut présenter des inconvénients : coût, induction de résistance aux antibiotiques. D'autre part, en dehors du contexte Africain, l'infection semble moins fréquente que l'infarctus osseux. Celui-ci ne nécessite qu'un traitement de quelques jours (hydratation, traitement de la douleur) alors que l'ostéomyélite justifie un traitement antibiotique de longue durée.

L'attitude devant une fièvre associée à une douleur osseuse est de réaliser une radio simple et des hémocultures associée, selon les auteurs, à une IRM ou une scintigraphie :

Pour certains l'IRM avec injection de gadolinium permet de faire le diagnostic d'infection osseuse.

Pour d'autres, l'IRM serait moins performante pour différencier infarctus et ostéomyélite que l'association scintigraphie médullaire et scintigraphie osseuse.

B- OSTÉOMYÉLITE CHRONIQUE

Elle apparaît le plus souvent au cours de l'évolution d'une ostéomyélite aigue, mais elle peut également survenir sans phase aiguë apparente et se manifester par des douleurs ou une fistule. Une séquestrectomie est souvent nécessaire pour tarir l'écoulement.

C- ARTHRITE SEPTIQUE

Bien que beaucoup plus rarement que l'ostéomyélite, une arthrite aigue peut se rencontrer sans atteinte osseuse au cours d'une drépanocytose. Le diagnostic repose sur l'examen du liquide synovial.

Ebong a étudié 50 arthrites chez 31 patients Nigerians, avec un age moyen de 13 ans. L'atteinte de la hanche était la plus fréquente (44%), devant le coude (16%), la cheville (10%), l'épaule et le genou (10%). Dans plus de la moitié des cas, l'arthrite était secondaire à un foyer adjacent d'ostéomyélite.

Les germes en causes étaient la salmonelle (53%), le staphylocoque doré (16%) et l'Escherichia coli (11%).

Le tableau clinique était marqué par une fièvre associée à une arthralgie. Les complications les plus fréquentes ont été : la raideur articulaire, très fréquente, la luxation, surtout fréquente au niveau de la hanche.

Le traitement repose sur l'antibiothérapie adaptée au germe. Une évacuation articulaire par ponction, arthroscopie ou arthrotomie lui est souvent associée.

Des spondylodiscites ont également été décrites au niveau du rachis cervical, dorsal ou lombaire. Le traitement médical après avoir isolé le germe, est le plus souvent suffisant (antibiothérapie associée à une immobilisation par minerve ou corset) et la chirurgie n'est nécessaire qu'en cas d'instabilité ou de troubles radiologiques.

- VI - CONCLUSION

Le traitement des complications ostéo-articulaires de la drépanocytose doit toujours prendre en compte le contexte très particulier du patient drépanocytaire :

Le traitement des crises drépanocytaires comporte le traitement antalgique, l'oxygénothérapie et la correction de l'anémie : transfusion, exsanguino-transfusion.

De très importants progrès ont été accomplis au cours des 20 dernières années dans le traitement de la drépanocytose : ils sont secondaires aux acquisitions de la biologie cellulaire et à une meilleure connaissance des mécanismes physiopathologiques des manifestations de cette hémoglobinopathie.

Par ailleurs, la mise en place du dépistage néonatal a permis une prise en charge précoce des patients.

Les méthodes de restimulation de la synthèse de l'hémoglobine fœtale par des agents inhibiteurs du cycle cellulaire (hydroxyurée, butyrate) ont permis une amélioration importante, en particulier dans le traitement des crises algiques et des syndromes thoraciques aigus.

Le traitement des désordres hydro-électrolytiques de l'érythrocyte drépanocytaire par certains produits (clotrimazole, pidolate de magnésium) est actuellement en cours
d'évaluation.

L'allogreffe médullaire, réalisée pour la première fois dans la drépanocytose par Johnson en 1984 représente un des modes de traitement des formes sévères de la maladie. Hernigou et coll. ont observé chez un enfant de 13 ans présentant une nécrose de la tête humérale dans un contexte de maladie drépanocytaire sévère, une reconstruction rapide de la tête humérale après greffe de moelle ; cette reconstruction se maintenait 4 ans après la greffe. Ce caractère « réversible » des lésions des tissus hématopoiétiques après greffe médullaire a été également observé dans l'ostéopétrose.

La création de centres intégrés de la Drépanocytose (appelés aux USA Comprehensive Sickle Cell Centers) a permis de réaliser des progrès indéniables au niveau de la prévention par conseil génétique, du dépistage néo-natal, des soins, de la prise en charge médico-sociale et de l'évaluation des résultats du traitement. Il n'en existe actuellement que 3 en France : Hôpital Robert Debré (Paris), Hôpital Henri Mondor (Créteil) et CHU de Pointe a Pitre (Guadeloupe).

Par ailleurs, les progrès des techniques d'anesthésie-réanimation ont largement amélioré le pronostic de la chirurgie du drépanocytaires. En pré-opératoire, la correction de l'anémie par transfusion ou plasmaphérèse, en per opératoire l'hydratation et l'oxygénothérapie ont permis de diminuer la fréquence des complications post-opératoires, en particulier celle des crises hémolytiques. La chirurgie du drépanocytaire comporte cependant des risques et il faut toujours garder à l'esprit les complications possibles de la maladie elle-même qui peuvent survenir en post-opératoire : thrombose artérielle ou veineuse, infection, complication cardiaque ou rénale.

Le traitement de la drépanocytose bénéficiera sans doute des avancées de la thérapie génique dans les décennies à venir. Le traitement du futur consistera peut-être en une insertion dans le génome du patient d'une séquence d'ADN normale permettant la production d'hémoglobine A ou F.

Références bibliographiques

1- ACURIO MT, FRIEDMAN RJ. Hip arthroplasty in patients with sickle

cell haemoglobinopathy. J Bone Joint Surg,1992;74-B:367-71

2- BISHOP AR, ROBERSON JR, ECKMAN JR, FLEMING LL. Total hip arthroplasty in patients who have sickle-cell hemoglobinopathy. J Bone Joint Surg, 1988;70-A:853-55

3- BOHRER SP, CONNAH GE. Pathology in 700 year old Nigerian bones. Radiology, 1971,98:581-84

4- BOHRER SP. Acute long bone diaphyseal infarcts in sickle cell disease. Clin Radiol, 1970;43:685-697

5- CARAYON A, DOURY P, PATTIN S, ZIMMER C. Les manifestations ostéo-articulaires des drépanocytoses. Ann Med Int, 1971;122:419-426

6- CATONNÉ Y. Aspects orthopédiques de la drépanocytose. Conférences d'enseignement de la SOFCOT, 2002, Elsevier éd.

7- CATONNÉ Y, UZEL AP, FILIPE G, ROUVILLAIN JL, DELATTRE O, PASCAL-MOUSSELLARD H. The conservative surgical treatment of necrosis of the femoral head in sickle-cell disease. Journal of Bone and Joint Surgery, 1997;70B, suppt I:22

8- DAVID HG, BRIDGMAN SA, DAVIES SC, HINE AL, EMERY RJH. The shoulder in sickle cell disease. J Bone Joint Surg, 1993;75-B:538-45

9- EBONG WW. Acute osteomyelitis in nigerians with sickle cell disease. Ann Rheumat Dis, 1986;45:911-15

10- EBONG WW. Septic arthritis in patients with sickle cell disease. Br J Rheumatology, 1987;26:99-102

11- EPPS CH, CASTRO O. Complications of total hip replacements in sickle cell disease. Orthop Trans, 1978;2:236-37

12- EPPS CH, BRYANT DOD, COLES MJM, CASTRO O. Osteomyelitis in patients who have sickle cell disease. Diagnosis and management. J Bone Joint Surg, 1991;73A,9:1281-92

13- GALACTEROS F. Drépanocytose : physiopathologie et diagnostic. Rev Prat, 11995 ;45 :351-60

14- HERNIGOU PH, GALACTEROS F, BACHIR D, GOUTALLIER D. Deformities of the hip in adults who have sickle cell disease and had avascular necrosis in childhood : a natural history of fifty two patients. J Bone Joint Surg, 1991; 73A: 81-92

15- HERNIGOU PH, GALACTEROS F, BACHIR D, GOUTALLIER D. Histoire naturelle de la nécrose de hanche dans la maladie drépanocytaire. A propos de 104 nécroses. Rev Chir Orthop, 1989, 75, 542-57

16- HERNIGOU PH, BERNAUDIN F, REINERT P, KUENTZ M, VERNANT JP. Bone-Marrow transplantation in sickle cell disease : effect on osteonecrosis. A case report with a four year follow-up. J Bone Joint

Surg, 1997 ;75 A,11 :1726-30

17- HERNIGOU PH, GALACTEROS F, BACHIR D, GOUTALLIER D. Etude de 164 nécroses épiphysaires (hanches, épaules, genoux) chez 55 patients drépanocytaires : caractéristiques, aspect épidémiologique et étio-pathogénique. Rev Rhum, 1989; 56:869-75

18- KEELEY K, BUCHANAN MD Acute infarction of long bones in children with sickle cell anemia.
J Pediatrics, 1982;101,2:170-75

19- MUKISI MUKASA M, ELBAZ A, SAMUEL Y, LEBORGNE LE TURDU C, CHRISTOPHE-DUCHANGE E, MéRAULT G. Prevalence, clinical features and risk factors of osteonecrosis of femoral head among adult patients with sickle cell disease in Guadeloupe. Orthopedics, 2000, 23; 4: 357-63

20- MUKISI MUKASA M. Mémoire pour l'obtention du grade de licencié en Orthopédie-Traumatologie, Université Libre de Bruxelles, 1992.

21- ROUVILLAIN JL, CATONNÉ Y, UZEL AP, DELATTRE O, PASCAL-MOUSSELLARD H. La nécrose drépanocytaire de la tête fémorale chez l'enfant et l'adolescent. A propos de 54 cas. Ann Orthop Ouest, 2000;32:147-55

22- UMANS H, HARAMATI N, FLUSSER G. The diagnostic role of gadolinium enhanced MRI in distinguishing between acute medullary bone infarct and osteomyelitis. Magn Reson Imaging, 2000;18:255-62